· 病例报告 ·

一例误诊为 PCOS 的非经典型 21-羟化酶缺陷症病例报道

刘晓琳　高天舒
辽宁中医药大学附属医院内分泌科，沈阳　100032
通信作者：高天舒，Email：gaotianshu67@163.com
DOI：10.3760/cma.j.cn121383-20201223-12068

A case report of atypical 21-hydroxylase deficiency misdiagnosed as PCOS

Liu Xiaolin, Gao Tianshu.
Department of Endocrinology, Affiliated Hospital of Liaoning University of Traditional Chinese Medicine, Shenyang 110031, China
Corresponding author: Gao Tianshu, Email: gaotianshu67@163.com
DOI：10.3760/cma.j.cn121383-20201223-12068

21-羟化酶缺陷症（21-hydroxylase deficiency，21-OHD）是先天性肾上腺皮质增生症（congenital adrenal hyperplasia，CAH）最常见的一种类型，是由CYP21A2基因突变导致21-羟化酶（P450c21）缺陷，阻断了肾上腺皮质激素合成通路中孕酮、17羟孕酮（17-OHP）向去氧皮质酮、11去氧皮质酮转化的途径，引起肾上腺皮质功能不全和高雄激素血症相应的临床表现[1-3]。国际已有报道发病率为1/20 000～1/10 000，杂合子发生率更可高达1∶60；国内为1/16 466～1/12 200[3]。现报道1例误诊为多囊卵巢综合征（polycystic ovarian syndrome，PCOS）的非经典型21-OHD。

1　病例资料

1.1　一般资料　患者，女，23岁，因“月经紊乱伴痤疮反复发作11年”来诊。患者12岁月经初潮，经期5 d。此后月经周期紊乱，经期达7～30 d不等，伴有颜面痤疮，就诊于外院，血清睾酮1.95 μg/L↑（0.1～0.75 μg/L），妇科彩超提示双卵巢多囊改变，诊断为“PCOS”，长期不规律应用达英-35，月经周期未见改善。3年前就诊于辽宁中医药大学附属医院妇科，口服中药调经，月经周期恢复正常，但停药后再次出现月经紊乱，此次为排除内分泌疾病来内分泌科就诊。生化检查：雌二醇87.10 ng/L（27.00～122.00 ng/L），黄体生成素（LH）5.77 IU/L（2.12～10.89 IU/L），垂体催乳素0.37 μg/L（3.34～26.72 μg/L），血清睾酮1.74 μg/L↑（0.1～0.75 μg/L）；孕酮2.85 μg/L↑（0.3～1.52 μg/L），卵泡刺激素（FSH）5.51 IU/L（3.85～8.78 IU/L），LH/FSH＝1.05；促肾上腺皮质激素4.53 ng/L，皮质醇（COR）：224.80 μg/L，醛固酮533.81 ng/L↑，血浆肾素20.08 ng/L↑，醛固酮与肾素活性比值26.6，妇科超声：左侧单角子宫？双卵巢多囊改变（图1），双侧肾上腺超声：未见明显异常。现症见：月经周期紊乱，自我监测不排卵，颜面散在痤疮，后颈部可见毳毛，饮食睡眠可，二便正常。否认高血压、冠心病、糖尿病病史。12岁初潮，经期7～30 d，月经周期13～90 d，末次月经2018—3—10，月经量少，色暗，伴血块，痛经。未婚未育。否认家族遗传病病史。

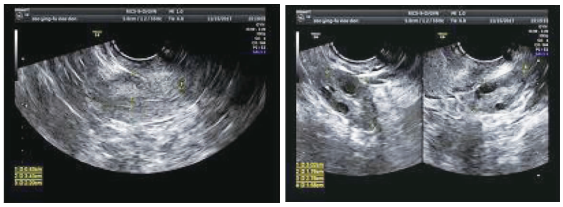

图1　卵巢彩超结果

进一步完善体格检查：身高158 cm，体重60 kg，体重指数24 kg/m^2，血压110/70 mmHg（1 mmHg＝0.133 kPa）。颜面痤疮，扁平胸，腰围85 cm，臀围90 cm，毛囊角化，脂溢性脱发，后颈部可见毳毛、黑棘皮，略有水牛背，无溢乳，无视力减退及视野缺损，阴毛呈倒三角形，TannerⅣ期，阴蒂肥大呈Prader Ⅰ期。

1.2　实验室检查　血电解质：K^+ 4.23 mmol/L，Na^+ 133.3 mmol/L↓，Cl^- 97.2 mmol/L↓；甲状腺功能：FT_3 5.44 pmol/L（2.63～5.7 pmol/L），FT_4 13.81 pmol/L（9.01～19.05 pmol/L），促甲状腺激素：1.670 9 mIU/L（0.35～4.94 mIU/L），甲状腺球蛋白抗体1.63 IU/ml（0～4.11 IU/ml），甲状腺过氧化物

酶抗体 0.25 IU/ml(0 ~ 5.61 IU/ml);性激素:雌二醇 181.00 pmol/L(73.40 ~ 587.00 pmol/L),孕酮 3.56 nmol/L(0.64 ~ 3.60 nmol/L),LH 4.65 IU/L(1.10 ~ 11.60 IU/L),FSH 4.80 IU/L(2.80 ~ 11.30 IU/L),LH/FSH = 0.97,血清睾酮4.44 nmol/L↑(0.69 ~ 2.77 nmol/L),血清雄烯二酮29.10 nmol/L↑(2.09 ~ 10.82 nmol/L),血清硫酸脱氢表雄酮 10.40 μmol/L(0.95 ~ 11.67 μmol/L),血清游离睾酮 29.52 pmol/L(0.77 ~ 33.03 pmol/L),性激素结合球蛋白 90.80 nmol/L(18.00 ~ 114.00 nmol/L);血清生长激素 0.29 μg/L(0.05 ~ 8.00 μg/L),胰岛素样生长因子-1:152.00 μg/L(115.00 ~ 358.00 μg/L);血清 17-OHP 33.3 nmol/L;醛固酮卧位 0.20 μg/L,立位 0.22 μg/L,血浆肾素卧位3.04 μg/L,立位8.87 μg/L↑,血管紧张素Ⅱ卧位 65.04 μg/L,立位 67.45 μg/L。皮质醇节律、小剂量地塞米松抑制试验、去氨加压素兴奋试验均未见异常。垂体 MR 平扫 + 增强:鞍区垂体上方结节影,Rathke囊肿?(图 2)。肾上腺 CT 平扫 + 增强:左侧肾上腺略增粗,密度未见确切异常,右侧肾上腺形态、密度未见明显异常;未见异常强化灶(图 3)。

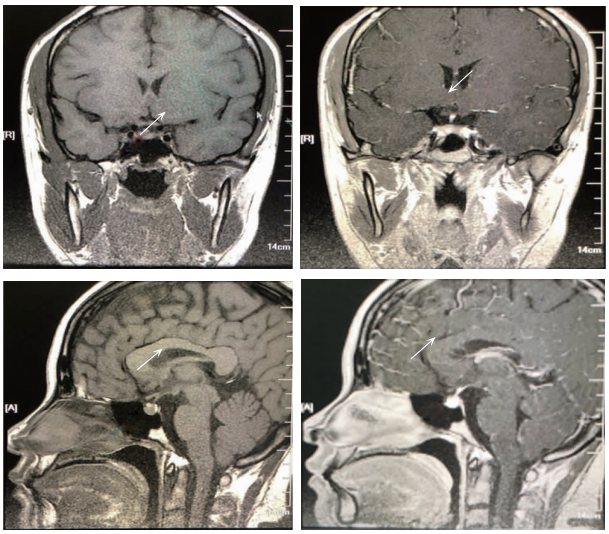

图 2　垂体 MR 平扫+增强

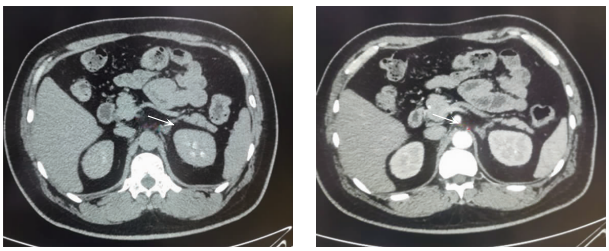

图 3　肾上腺 CT 平扫+增强

1.3　基因检测　获得患者知情同意后,抽取患者静脉血 5 ml,EDTA抗凝后,送至北京宏微特斯生物科技有限公司进行基因检测,结果显示:患者CYP21A2基因第 2 内显子和第 7 外显子存在杂合突变,其中 Intron2:IVS3-13C > G(Splicing);Exon7:c. 844G > T(P. Val282Leu)(图 4,封 3)。

2　讨论

CAH 是一组由肾上腺皮质类固醇合成通路各阶段各类催化酶的缺陷,引起以皮质类固醇合成障碍为主的常染色体隐性遗传性疾病,21-OHD是其中最常见的类型,约占 90% ~95%[3]。1865 年意大利病理学家 De Crecchio[4] 报道了首例 CAH,他在尸体解剖中发现一个外观为“男性”的人具有女性的内生殖器和增生的肾上腺,首次将肾上腺增生及 CAH 联系起来,之后经过多年研究才逐渐明确其病理生理机制为 21-OHD[5]。1958 年,Jayle等[6] 首次报道了以青春期后高雄激素血症为特征的、临床症状不典型的21-OHD,即非经典型21-OHD。非经典型21-OHD患者由于症状不典型,就诊率低,临床重视不足,尤其成年女性患者多因月经不调、不孕就诊,极易误诊,临床可进行血清17-OHP检测来辅助诊断和检测治疗,但是诊断本病的金标准仍然为染色体和基因检测。

结合患者临床表现、生化检查及基因检测,诊断为 CAH(非经典型21-OHD)。患者已存在失盐表现,生化检查提示醛固酮明显升高,这是由于醛固酮的分泌主要受肾素-血管紧张素-醛固酮系统(RAAS)以及血中 K^+、Na^+ 浓度等因素调节。一方面患者血浆肾素水平升高,通过RAAS促进醛固酮的合成和分泌;另一方面,患者血中 Na^+ 浓度低于正常水平,又可直接刺激肾上腺皮质球状带,促进醛固酮的合成和分泌。因醛固酮继续参与血中 K^+、Na^+ 浓度的调节,患者未见典型的低血压、高血钾等表现。

在非经典型 21-OHD 的治疗方面,若无明显临床症状,一般不需要进行糖皮质激素的补充治疗,但需要定期评估患者身高、体重、骨龄等;指南建议应用糖皮质激素仅限于高雄激素血症引起的不良后果,其治疗原则可参考经典型,但尚无成熟的治疗共识[3]。对本病例患者予口服醋酸地塞米松片 0.375 mg 1 次/d,1 个月后随访见患者月经来潮,痤疮、多毛等均有明显改善,血清 Na^+ 139.3 mmol/L,血清 Cl^- 100.3 mmol/L,血清游离睾酮 6.62 pmol/L,性激素结合球蛋白 24.6 nmol/L,血清雄烯二酮 7.67 nmol/L,提示病情好转。

本病例提示,临床上面对PCOS患者时,应详细询问其相关病史并进行必要的体格检查,以免漏诊

21-OHD,尤其是症状轻微的非经典型21-OHD,临床疑诊者及时进行血清17-OHP和基因检测,争取做到早诊断、早干预、改善患者的预后。应重视对新生儿及高危人群的筛查,必要时可进行基因检测以筛查患者及杂合子携带者。值得注意的是,国内至今未见对于成人21-OHD的临床指南报道,内分泌科应联合儿科、妇产科、泌尿外科等多学科,深入研究并规范成人 21-OHD 的诊治方法。

参 考 文 献

[1] Speiser PW, Arlt W, Auchus RJ, et al. Congenital adrenal hyperplasia due to steroid 21-hydroxylase deficiency: an Endocrine Society clinical practice guideline[J]. J Clin Endocrinol Metab, 2018, 103(11): 1-46. DOI: 10.1210/jc.2018-01865.

[2] Mass Screening Committee, Japanese Society for Pediatric Endocrinology, Japanese Society for Mass Screening, et al. Guidelines for diagnosis and treatment of 21-hydroxylase deficiency (2014 revision)[J]. Clin Pediatr Endocrinol, 2015, 24(3): 77-105. DOI: 10.1297/cpe.24.77.

[3] 中华医学会儿科学分会内分泌遗传代谢病学组. 先天性肾上腺皮质增生症 21-羟化酶缺陷诊治指南[J]. 中国儿科杂志, 2016, 54(8): 569-576. DOI: 10.3760/cma.j.issn.0578-1310.2016.08.003.

[4] De Crecchio L. A case report of masculine appearance in a woman[J]. Morgagni, 1865, 7: 154-188.

[5] 陆召麟, 卢琳. 先天性肾上腺皮质增生症: 非经典型 21 羟化酶缺陷症的研究进展[J]. 内科急危重症杂志, 2010, 16(1): 1-3.

[6] Jayle MF, Weinmann SH, Baulieu EE, et al. Virilisme post-pubertaire discret par deficience de l' hydroxylation enC21[J]. Eur J Endocrinol, 1958, 29(4): 513-524. DOI: 10.1530/acta.0.0290513.

(收稿日期: 2019-12-23)
(本文编辑: 饶颖)

· 外刊拾贝 ·

大剂量维生素 D 对体积骨密度和骨强度的影响: 一项随机临床试验

探讨摄入大剂量维生素 D 对体积骨密度和骨强度的剂量依赖性影响,选取 311 名 55 ~ 70 岁、血清 25-羟基维生素 D[25-(OH)-D]基线水平为 30 ~ 125 nmol/L的非骨质疏松症社区健康成年人,随机分为 3 个不同维生素 D 剂量干预组:400 IU组(n = 109)、4 000 IU组(n = 100)和10 000 IU组(n = 102)。3 组受试者每天口服维生素 D_3 滴剂 5 滴(剂型分别为80 IU/滴、800 IU/滴和 2 000 IU/滴,由加拿大Ddrops公司提供),连续服用 36 个月。要求受试者每天服用不超过 200 IU的额外维生素 D,且随机分配到400 IU组的受试者每天接受额外的600 IU推荐膳食,并向每日膳食钙摄入量低于 1 200 mg的参与者提供钙补充剂(通过食物频率问卷评估钙摄入量)。在基线、6 个月、12 个月、24 个月和 36 个月时,采用高分辨率外周定量 CT(HRpQCT)测定桡骨和胫骨的骨密度,通过有限元分析评估桡骨和胫骨的骨强度。结果发现,接受随机分配的 311 名受试者中[53% 为男性,平均年龄(62.2 ± 4.2)岁],有 287 名(92%)完成了研究。400 IU 组的基线、3 个月和 36 个月的 25-(OH)-D 水平分别为 76.3、76.7 和 77.4 nmol/L;4 000 IU组的基线、3 个月和 36 个月的 25-(OH)-D 水平分别为 81.3、115.3 和 132.2 nmol/L;10 000 IU 组的基线、3 个月和 36 个月的 25-(OH)-D 水平分别为 78.4、188.0、144.4 nmol/L,体积骨密度有显著的组 × 时间交互作用($P \leqslant 0.01$)。试验结束时,与 400 IU 组相比,4 000 IU组(−3.9 mg HA/cm^3, 95% CI: −6.5 ~ −1.3)和 10 000 IU组(−7.5 mg HA/cm^3, 95% CI: −10.1 ~ −5.0)的桡骨骨密度更低,平均骨密度变化率分别为 −1.2%(400 IU 组)、−2.4%(4 000 IU 组)和 −3.5%(10 000 IU 组)。与 400 IU组相比,4 000 IU组的胫骨骨密度差异为 −1.8 mg HA/cm^3(95% CI: −3.7 ~ 0.1), 10 000 IU 组为 −4.1 mg HA/cm^3(95% CI: −6.0 ~ −2.2),平均变化率分别为 −0.4%(400 IU)、1.0%(4 000 IU)和 −1.7%(10 000 IU)。骨强度的变化无显著性差异(桡骨P = 0.06,胫骨P = 0.12)。与常规剂量相比,每日大剂量维生素 D 连续摄入 3 年,可导致健康成年人的桡骨骨密度显著降低;且每日10 000 IU的维生素 D 摄入 3 年还可导致胫骨骨密度显著降低。综上所述,大剂量维生素 D 摄入对健康成人骨骼健康无益。

[江艳娟,赖晓阳供稿,原文见: Burt LA, Billington EO, Rose MS, et al. Effect of high-dose vitamin D supplementation on volumetric bone density and bone strength: a randomized clinical trial. JAMA, 2019, 322(8): 736-745. DOI: 10.1001/jama.2019.11889.]